Część 1. Rehabilitacja protetyczna pacjentów onkologicznych po zabiegach resekcyjnych w obrębie jamy ustnej

Ewa Nartowska

Wstęp

Nowotwory złośliwe jamy ustnej stanowią poważny problem zdrowotny. Współcześnie stosowane leczenie obejmuje metody chirurgiczne skojarzone z radioterapią i/lub chemioterapią. Procedura operacyjna obejmuje swym zasięgiem tkankę guza wraz z szerokim marginesem zdrowych tkanek. Zakres resekcji zależy od lokalizacji nowotworu, stadium jego zaawansowania i kierunku naciekania. Powstałe po zabiegu ubytki tkanek własnych powodują deformację twarzy, zaburzenia funkcji żucia, połykania, mowy, a także oddychania, jeżeli w wyniku resekcji doszło do połączenia między drogami oddechowymi a jamą ustną (ryc. 1). Ma to negatywny wpływ na jakość życia pacjentów i ich kondycję psychiczną. Wykonanie trwałej rekonstrukcji chirurgicznej powstałych ubytków tkanek w wielu przypadkach niestety nie jest możliwe. W takich sytuacjach rozwiązaniem jest zastosowanie leczenia protetycznego z wykorzystaniem różnego rodzaju protez pooperacyjnych (1, 2).

Cel rehabilitacji protetycznej to odtworzenie brakujących tkanek, a przez to umożliwienie powrotu do podstawowych czynności fizjologicznych oraz przywrócenie naturalnego wyglądu, aby pacjent mógł powrócić do codziennego życia i funkcjonowania w społeczeństwie.

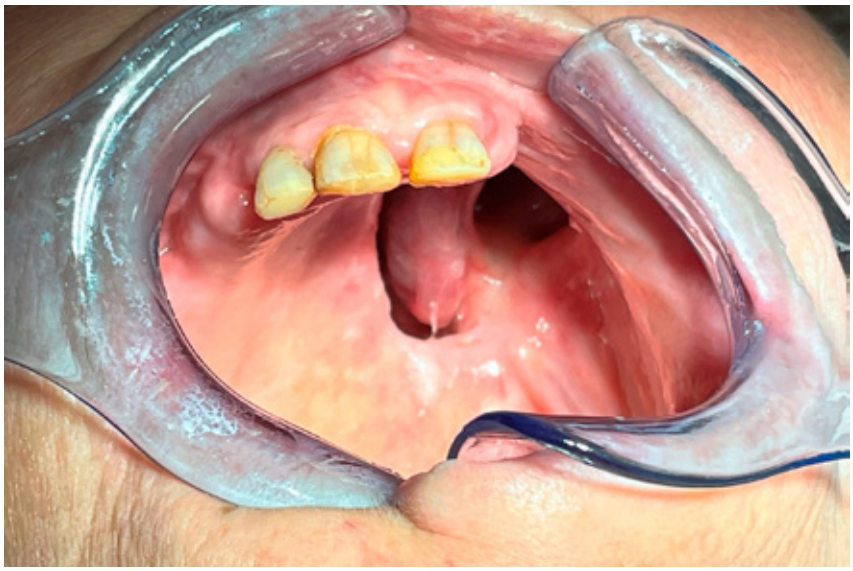

Ryc. 1. Sytuacja wewnątrzustna po zabiegu resekcji szczęki.

Rehabilitacja protetyczna jest zazwyczaj wieloetapowa. Wyróżnia się trzy tryby postępowania: natychmiastowe, wczesne i późne (3).

Leczenie w trybie natychmiastowym

Pierwsze spotkanie pacjenta z lekarzem protetykiem powinno odbyć się jeszcze przed zabiegiem chirurgicznym. Badanie pod-

Prosthetic rehabilitation of oncological patients after resection procedures in the area of the oral cavity. Part 1

Praca recenzowana

Streszczenie
Zabiegi chirurgiczne mające na celu leczenie nowotworów złośliwych okolicy szczękowo-twarzowej skutkują utratą znacznej ilości tkanek własnych pacjenta. W artykule opisano proces rehabilitacji protetycznej tej grupy pacjentów, omówiono poszczególne etapy postępowania i rodzaje najczęściej stosowanych obturatorów protetycznych.

Abstract
Surgical procedures aimed at treating malignant neoplasms of the maxillofacial area result in the loss of a significant amount of the patient's own tissues. The article presents the process of prosthetic rehabilitation for this group of patients, discusses the various stages of the procedure and the types of the most commonly used prosthetic obturators.

Hasła indeksowe: rak jamy ustnej, proteza pooperacyjna, obturator

Key words: oral cancer, postoperative prosthesis, obturator

miotowe, przedmiotowe i analiza pantomogramu w połączeniu z informacją od chirurga szczękowo-twarzowego o zakresie planowanej resekcji dostarczają niezbędnych danych do planowania leczenia protetycznego. Pomocne jest również wykonanie wstępnych wycisków szczęki i żuchwy oraz rejestratu zwarciowego służących do odlania i zaartykułowania modeli diagnostycznych obrazujących przedzabiegową sytuację wewnątrzustną.

Należy również przeprowadzić u pacjenta sanację jamy ustnej. Wszystkie zabiegi inwazyjne powinny odbyć się nie później niż 3 tygodnie przed rozpoczęciem radioterapii (4).

> Wszystkie zabiegi inwazyjne powinny odbyć się nie później niż 3 tygodnie przed rozpoczęciem radioterapii.

Ścisła współpraca chirurga i protetyka pozwala zaplanować zasięg zabiegu tak, aby w miarę możliwości zachować struktury anatomiczne i uzębienie ułatwiające utrzymanie i stabilizację protezy na podłożu.

Leczenie w trybie natychmiastowym polega na wykonaniu uzupełnienia protetycznego przed zabiegiem operacyjnym i wprowadzeniu go na podłoże bezpośrednio po zabiegu. Postępowanie obejmuje wykonanie wstępnego wycisku podłoża protetycznego przed operacją, opracowanie modelu roboczego według zaznaczonego przez chirurga zakresu resekcji i wykonanie na nim uzupełnienia protetycznego (5). Takie postępowanie ma zastosowanie w przypadkach niezbyt rozległych zabiegów, najczęściej w obrębie szczęki.

W żuchwie rzadko stosuje się postępowanie natychmiastowe ze względu na trudności w określeniu pozabiegowego kształtu podłoża i zakresu ruchomości otaczających ubytek tkanek miękkich oraz problemy z ufiksowaniem uzupełnienia na podłożu (6).

Uzupełnienia natychmiastowe w szczęce mają najczęściej formę obturującej płytki podniebiennej wykonanej z akrylu lub folii termoplastycznej, podścielonej materiałem miękkim do biologicznej odnowy tkanek (tissue conditioner). Jej zadanie polega na zamknięciu połączenia między jamą ustną a drogami oddechowymi, poprawieniu wymowy i umożliwieniu przełykania, stanowi również podparcie dla opatrunków gojącej się rany pooperacyjnej.

Niekiedy protezy osiadające użytkowane przez pacjentów przed operacją również mogą być wykorzystane jako rozwiązanie natychmiastowe po uprzednim podścieleniu ich elastycznym materiałem.

Leczenie w trybie wczesnym

Na tym etapie postępowania pacjent jest zaopatrywany w uzupełnienie protetyczne kilka dni lub tygodni po zabiegu operacyjnym. Protezy wczesne są zawsze protezami osiadającymi. Mają charakter przejściowy i są stale dostosowywane do zmieniających się warunków gojącego się podłoża protetycznego. Zadaniem tych uzupełnień jest zamknięcie połączenia między jamą ustną a jamą nosową w szczęce oraz ustalenie relacji międzyszczękowych (7).

W procesie gojenia mogą powstawać ściągające blizny tkankowe ograniczające ruchomość tkanek i mięśni. Aby temu zapobiec należy wdrożyć program ćwiczeń usprawniających i utrwalających pracę mięśni oraz wspomagające zabiegi fizjoterapeutyczne.

Na tym etapie pacjenci często przechodzą radioterapię i/lub chemioterapię, które oprócz swojego działania leczniczego wpływają też negatywnie na tkanki zmineralizowane i miękkie jamy ustnej.

Konsekwencją resekcji i leczenia uzupełniającego są czynniki utrudniające rehabilitację protetyczną:

- znaczna utrata tkanek twardych i miękkich,
- zawężone pole protetyczne i przestrzeń neutralna,
- spłycenie dna jamy ustnej i przedsionka,
- obecność ściągających blizn,
- zesztywnienia,
- szczękościsk,
- zaburzenia czucia,
- ograniczenie ruchomości języka i żuchwy,
- zwężenie szpary ust.

Zmniejszone wydzielanie śliny i stan zapalny błony śluzowej stwarzają zwiększone ryzyko występowania urazów mechanicznych i odleżyn stanowiących otwarte wrota dla infekcji bakteryjnych, grzybiczych i wirusowych. Nadmierny ucisk fragmentu protezy na podłoże może być bodźcem do powstania poważnego powikłania w postaci martwicy kości. Występowanie tego typu zmian obserwuje się u 8,2%

Ryc. 2. Schematyczny szkic protezy osiadającej górnej z obturatorem pełnym, przekrój czołowy.

Ryc. 3a, b. Proteza całkowita górna z obturatorem pełnym.

pacjentów po napromienianiu nowotworów głowy i szyi oraz u 1-10 na 100 pacjentów leczonych substancjami antyresorpcyjnymi z grupy bisfosfonianów (8).

Mając na uwadze powyższe należy zaplanować częste wizyty kontrolne (początkowo co kilka dni, następnie co kilka tygodni) oraz dokładnie wyjaśnić pacjentowi, w jaki sposób powinien użytkować protezę, i podkreślić, jak ważne jest zachowanie reżimu higienicznego.

Wskazane jest podścielanie uzupełnień materiałami elastycznymi do biologicznej odnowy tkanek, najlepiej metodą bezpośrednią w ustach pacjenta. Materiał podścielający uszczelnia protezę i ochrania tkanki przed urazem, zapewnia korzystniejszy rozkład sił żucia na poresekcyjne podłoże i przyspiesza proces adaptacji pacjenta do nowego uzupełnienia (9).

Uzupełnienia poresekcyjne w szczęce w swojej budowie mają element zamykający połączenie między jamą ustną i drogami oddechowymi – obturator. Obturatory wykonuje się z akrylu, silikonu, lateksu lub materiału termoformowalnego. Mogą być na stałe zespolone z protezą lub łączyć się z nią poprzez klej, pierścienie i śruby akrylowe, zatrzaski lub magnesy (10).

Najczęściej stosowane rodzaje obturatorów:

A. Obturator pełny – cała objętość obturatora jest wypełniona akrylem, co czyni go dość ciężkim. Stosowany tylko w przypadku niewielkich ubytków, łatwy w utrzymaniu higieny (ryc. 2 i 3).

B. Obturator pusty zamknięty – charakteryzuje się konstrukcją akrylową wewnątrz pustą. Jest lekki i umożliwia podścielenie za pomocą tworzywa miękkiego. Przez porowatości w akrylu do pustej przestrzeni mogą przenikać drobnoustroje, co generuje trudności w utrzymaniu higieny (ryc. 4).

C. Obturator pusty otwarty (kielichowaty) – jest najbardziej polecany ze względu na lekkość i łatwość utrzymania higieny, a także możliwość podścielenia tworzywem miękkim na obwodzie (ryc. 5 i 6).



Ryc. 4. Schematyczny szkic protezy osiadającej górnej z obturatorem zamkniętym pustym, przekrój czołowy.

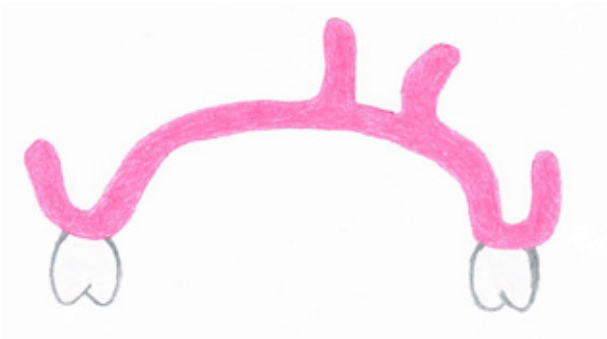

Ryc. 5. Schematyczny szkic protezy osiadającej górnej z obturatorem otwartym kielichowym, przekrój czołowy.

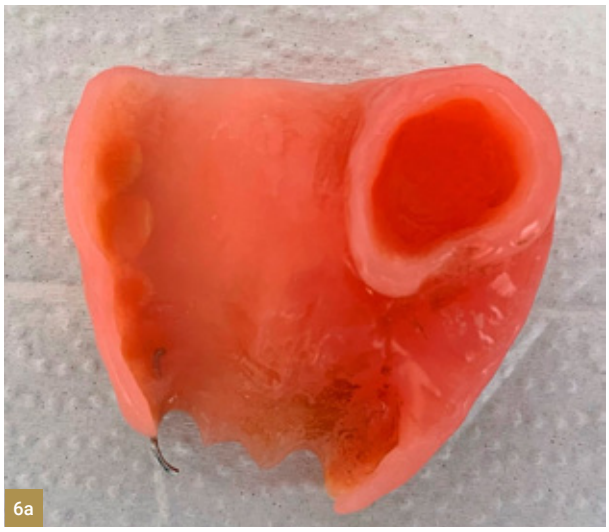

Ryc. 6a, b. Proteza osiadająca górna z obturatorem otwartym kielichowym.



Ryc. 7. Schematyczny szkic protezy osiadającej górnej z obturatorem termoformowalnym, przekrój czołowy.

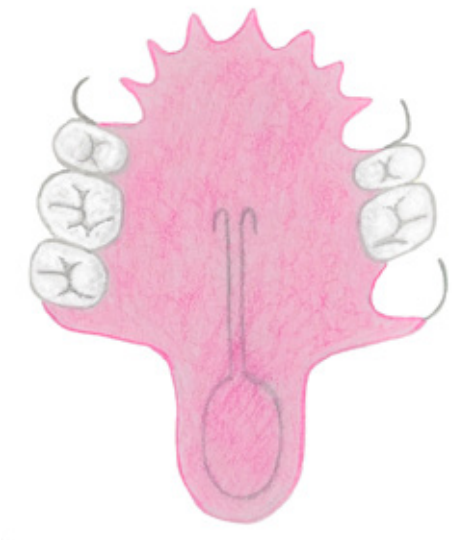

Ryc. 8. Szkic protezy osiadającej górnej z obturatorem podniebienia miękkiego, widok horyzontalny.

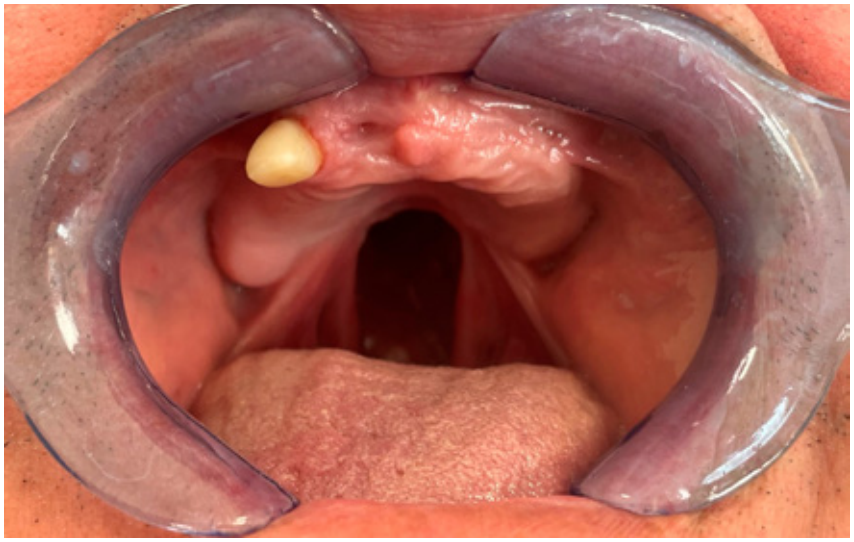

Ryc. 9. Sytuacja wewnątrzustna po zabiegu resekcji podniebienia miękkiego z powodu czerniaka.

D. Obturator termoformowalny – ma postać bańki wykonanej z materiału termoplastycznego, z przymocowanym wewnątrz pierścieniem akrylowym stanowiącym matrycę. Funkcję patrycy pełni odpowiednio ukształtowana powierzchnia płyty protezy. Zalety to niska masa obturatora, możliwość odłączenia od protezy na czas czynności higienicznych oraz gładka powierzchnia minimalizująca ryzyko urazów tkanek miękkich. Nie ma konieczności podścielania materiałem miękkim. Do wad należy czasochłonna procedura wykonania i konieczność zastosowania formierza próżniowego, a także brak możliwości wykonania korekty kształtu obturatora bez jego uszkodzenia. Jeżeli dojdzie do uszkodzenia bańki, trzeba wykonać ją od nowa lub zastosować bezpośrednią konwersję do formy tradycyjnego akrylowego obturatora (11, 12,) (ryc. 7).

E. Obturator podniebienia miękkiego – (w piśmiennictwie anglojęzycznym określany mianem speech bulb) stosowany w przypadkach po resekcji podniebienia miękkiego. Działa na zasadzie zastawki, zapewnia szczelność z tylną ścianą gardła i umożliwia pełne zamknięcie języczkowo-gardłowe podczas przełykania i mowy. Obturator nie może utrudniać oddychania i nie powinien zaburzać ruchów języka w trakcie połykania. Ze względu na ruchomość okolicznych tkanek wykonanie tego typu obturatora jest szczególnie trudnym zadaniem (11, 13) (ryc. 8 i 9).

Obecnie standardem po zabiegu resekcji fragmentu żuchwy jest odtworzenie jej ciągłości, co osiąga się poprzez zespolenie płytkami rekonstrukcyjnymi lub przeszczepy tkanek własnych z innych rejonów anatomicznych. Korzystniejsze podłoże uzyskuje się po przeszczepie. Zastąpienie ubytku kości wyłącznie płytkami uniemożliwia odtworzenie zębów w tej okolicy, ponieważ ucisk protezy podczas obciążeń czynnościowych mógłby doprowadzić do perforacji błony śluzowej i odsłonięcia płytki rekonstrukcyjnej.

W sytuacji zaburzeń w obrębie stawów skroniowo-żuchwowych uzupełnienia w obszarze żuchwy mogą mieć formę szyn repozycyjnych z odpowiednio ukształtowaną powierzchnią zwarciową, z równiami kierującymi i pelotami umożliwiającymi doprowadzenie i utrzymanie żuchwy w odpowiedniej relacji względem szczęki (14). Jeśli proteza dolna w przypadku bezzębia nie posiada wystarczającej retencji i stabilizacji, dodatkowe elementy naprowadzające można umieścić w protezie górnej.

Leczenie w trybie późnym odroczonym

To etap, w którym mamy do czynienia z całkowicie wygojonymi i stabilnymi tkankami podłoża protetycznego, co umożliwia zaplanowanie i wykonanie uzupełnień długoczasowych. Stabilizacja następuje zazwyczaj w okresie od 6 do 12 miesięcy po zabiegu chirurgicznym.

Każdy przypadek wymaga indywidualnego podejścia, należy wziąć pod uwagę stan miejscowy i ogólny pacjenta oraz jego oczekiwania i możliwości finansowe.

W przypadku rozległej utraty tkanek stosuje się ruchome protezy, które przy obecności połączenia między jamą ustną a drogami oddechowymi zaopatrzone są w obturator.

Zachowane własne uzębienie znacznie polepsza możliwości rehabilitacji poprzez poprawę retencji protez. Przy częściowych brakach zębowych rodzaj oraz typ podparcia zastosowanej protezy zależy od liczby, stanu i rozmieszczenia pozostałych zębów. Możliwości retencyjne zębów filarowych można poprawić poprzez korektę kompozytową lub pokrycie koronami. Poprzez zastosowanie koron zespolonych można stworzyć strukturę szynującą zęby, dzięki czemu grupa zębów staje się jednostką, lepiej znoszącą obciążenia czynnościowe niż pojedyncze zęby.

Można zastosować:

A. protezy ruchome częściowe (osiadające i nieosiadające – szkieletowe) umocowane za pomocą klamer, zaczepów precyzyjnych czy systemu koron teleskopowych;
B. protezy częściowe typu overdenture umocowane i/lub podparte na uzupełnieniach stałych, takich jak: wkłady, korony, korony osłaniające, zespolenia kładkowe, z zastosowaniem zaczepów precyzyjnych.

Preferowane są protezy podparte, szkieletowe (15). Konstrukcja szkieletu powinna w maksymalny sposób wykorzystywać podparcie ozębnowe, aby jak najbardziej odciążyć uszkodzone podłoże śluzówkowo-kostne. Metalowa płyta podniebienna jest bardziej rozbudowana, na wewnętrznej powierzchni posiada wypustki do umocowania części obturującej (zatykadła) (16).

W przypadku bezzębia można wykonać protezy całkowite lub protezy wsparte na implantach. Preferowane są rozwiązania implantoprotetyczne. Wszczepy można stosować zarówno w brakach całkowitych, jak i częściowych, jako podparcie dla protez, uzupełnień stałych i złożonych konstrukcji.

Przed rozpoczęciem leczenia implantoprotetycznego należy wykluczyć ewentualną wznowę nowotworową. Czynnikiem ograniczającym jest ilość i jakość tkanki kostnej, która ma posłużyć jako loża dla implantów. U pacjentów, którzy zostali poddani radioterapii w rejonie części twarzowej czaszki nie wykonuje się chirurgicznych zabiegów przygotowawczych w postaci augumentacji kości i podnoszenia dna zatoki szczękowej przez wzgląd na zaburzenia w ukrwieniu naświetlanej kości i duże ryzyko związanych z tym powikłań. Minimalny czas, jaki musi upłynąć między ostatnią sesją naświetlania a implantacją, wynosi 12 miesięcy. Liczbę implantów należy ograniczyć do niezbędnego minimum, a w trakcie zabiegu zastosować technikę bezpłatową z użyciem szablonu chirurgicznego i nawigacji. Wszczep powinien zostać wprowadzony w odległości minimum 1 cm od granicy cięcia chirurgicznego wykonanego w obrębie tkanki kostnej pod-

czas operacji usunięcia nowotworu. Jeżeli w wyniku resekcji żuchwy doszło do utraty ciągłości kości i nie ma możliwości jej odtworzenia, implanty umieszcza się w większym odłamie. Zalecana jest okołozabiegowa długoterminowa profilaktyka antybiotykowa (7 dni przed zabiegiem i 7 dni po zabiegu) (17). W przypadku bardzo dużych ubytków obu kości szczęk można poprawić retencję protezy poprzez wprowadzenie implantów zygomatycznych w kości jarzmowe.

Przed rozpoczęciem leczenia implantoprotetycznego należy wykluczyć ewentualną wznowę nowotworową. Czynnikiem ograniczającym jest ilość i jakość tkanki kostnej, która ma posłużyć jako loża dla implantów.

Protezy poresekcyjne wymagają wielokrotnych korekt oraz podścieleń ze względu na znaczne zmiany w podłożu zachodzące wraz z upływem czasu. Należy je wymieniać na nowe częściej niż w przypadku protez standardowych. Pacjenci powinni pozostawać pod stałą opieką poradni protetycznej, uwzględniającą kontrole co 6 miesięcy.

Podsumowanie

Rehabilitacja protetyczna pacjentów onkologicznych po zabiegach resekcyjnych w obrębie jamy ustnej to wieloetapowy proces wymagający współpracy interdyscyplinarnej. W okresie pooperacyjnym stosuje się uzupełnienia tymczasowe, a dopiero po całkowitym wygojeniu tkanek można wdrożyć rozwiązania długoczasowe. Do zamknięcia powstałego po resekcji połączenia między jamą ustną a drogami oddechowymi stosowane są protezy zaopatrzone w różnego rodzaju obturatory. Jest to sprawdzona, mało obciążająca, a w niektórych przypadkach jedyna możliwa metoda leczenia przywracająca w akceptowalnym stopniu utraconą sprawność i estetykę twarzy. Niemalejąca liczba zachorowań na nowotwory złośliwe skłania do poszukiwania rozwiązań mogących udoskonalić i ułatwić rekonwalescencję w omówionej grupie pacjentów.

Ewa Nartowska
Absolwentka kierunku lekarsko-dentystycznego Uniwersytetu Medycznego w Lublinie w 2014 r. Aktualnie w trakcie specjalizacji z protetyki stomatologicznej. Członek Polskiego Towarzystwa Stomatologicznego.
Kierownik specjalizacji: lek. dent. Oskar Kukułka
Poradnia Protetyki Stomatologicznej SNZOZ Moto-Med Kielce

Piśmiennictwo

1. Golusinski W, Leszczyńska M, Waśniewska E i wsp. Dlaczego guzy masywu szczękowo-sitowego wymagają leczenia skojarzonego? Rep Pract Oncol Radiother. 2004; 9: 253-256.
2. Majewski SW. Współczesna protetyka stomatologiczna. Podstawy teoretyczne i praktyka kliniczna. Wyd. 1. Wrocław: Edra Urban & Partner; 2014.
3. Serwatka F, Protetyka szczękowo-twarzowa i implantologia. W: Bartkowski SB (red.). Chirurgia szczękowo-twarzowa. Wyd. 3. Kraków: Collegium Medicum UJ; 1996.
4. Bogusławska-Kapała A, Barańska A, Brus-Sawczuk K i wsp. Specyfika przygotowania stomatologicznego dorosłych pacjentów do radioterapii w obszarze głowy i szyi. Protet Stomatol. 2021; 71(3): 289-298.
5. Chaubey P, Tripathi R, Singh A. Rehabilitation of hemi-maxillectomy with a definite one piece hollow bulb obturator. Natl J Maxillofac Surg. 2018; 9(1): 82-85.
6. Rolski D, Kostrzewa-Janicka J, Zawadzki P i wsp. The management of patients after surgical treatment of maxillofacial tumors. Biomed Res Int. 2016; 2016: 4045329.
7. Kryst L. Chirurgia szczękowo-twarzowa. Warszawa: Wydawnictwo Lekarskie PZWL; 2009: 614-648.
8. Łazarz-Półkoszek MJ, Loster JE. Zmiany podłoża protetycznego u pacjentów onkologicznych – przegląd piśmiennictwa. Protet Stomatol. 2020; 70(1): 80-89.
9. Szalewski L, Bożyk A, Michalczewski G i wsp. Rehabilitacja protetyczna po zabiegach resekcyjnych. Mag Stomatol. 2013; 11: 30-33.
10. Więckiewicz W, Bogucki Z.A. Rodzaje protez, obturatorów i materiałów miękkich stosowanych w protetyce pooperacyjnej. Protet Stomatol. 2006; 56(3): 233-237.
11. Paul N, Augustine C, Sharma UA i wsp. Intensive speech therapy programme combined with a speech bulb prosthesis in the prosthodontic rehabilitation of velopharyngeal dysfunction. Cureus. 2020; 12(2): e6951.
12. Raszewski Z. Materiały termoformowalne w stomatologii. Nowoczesny Technik Dentystyczny. 2015; 1: 79-84.
13. Hazari P, Mishra SK, Khare A. Prosthodontic rehabilitation of velopharyngeal insufficiency with definitive obturator. J Cleft Lip Palate Craniofac Anomal. 2017; 4(2): 164-167.
14. Carr AB, Brown DT. Ruchome protezy częściowe. Wrocław: Elsevier Urban & Partner; 2012: 313-334.
15. Juszczyszyn K. Wpływ resekcji szczęki oraz protez zaopatrzonych w obturator na funkcje układu oddechowego pacjentów leczonych z powodu nowotworów środkowego piętra twarzy – na podstawie piśmiennictwa i doświadczeń własnych. Protet Stomatol. 2021; 71(2): 185-190.
16. Spiechowicz E. Protetyka stomatologiczna. Warszawa: Wydawnictwo Lekarskie PZWL; 2008.
17. Maślak-Bereś M, Loster JE. Postępowanie kliniczne podczas leczenia protetycznego pacjentów z ubytkami tkanek w obrębie jamy ustnej i twarzy. Protet Stomatol. 2019; 69(3): 322-331.

Część 2. Rehabilitacja protetyczna po zabiegu częściowej resekcji szczęki

Opis przypadku

Ewa Nartowska

Wstęp

Nowotwory złośliwe stanowią faktyczny problem zdrowotny. Według raportu Krajowego Rejestru Nowotworów w Polsce w 2019 r. odnotowano niemal 171,2 tys. nowych zachorowań z czego 4 332 przypadki stanowiły nowotwory złośliwe wargi, jamy ustnej i gardła (1). Najczęściej występującym nowotworem złośliwym jamy ustnej jest rak płaskonabłonkowy. Ryzyko zachorowania wzrasta po 50. r.ż. Trzy razy częściej występuje on u mężczyzn niż u kobiet. Dominującą metodą leczenia jest chirurgiczne wycięcie tkanek guza z szerokim marginesem zdrowych tkanek skojarzone z radioterapią i/lub chemioterapią (2). Rehabilitacja pacjentów dotkniętych tym schorzeniem jest trudna i wymaga współpracy wielospecjalistycznej.

W przypadku rozległych zabiegów resekcyjnych szczęki niejednokrotnie okazuje się, że ubytek tkanek doprowadza do połączenia jamy ustnej z drogami oddechowymi, a chirurgiczne odtworzenie ciągłości tkanek nie jest możliwe. Należy wówczas sięgnąć po rozwiązania, jakie stwarza leczenie protetyczne. Klasyczną metodą zaopatrzenia w takich sytuacjach są protezy wyposażone w obturator, czyli dodatkowy element zamykający połączenie między jamą ustną a jamą nosową (3, 4). Wyróżnia się obturatory pełne, puste zamknięte i puste otwarte (kielichowe). Obturator może być na stałe zintegrowany z płytą protezy lub przymocowany do niej za pomocą elementów precyzyjnych – najczęściej zatrzasków lub magnesów (5).

Opis przypadku

Pacjentka, lat 63, zgłosiła się do Poradni Protetyki Stomatologicznej SNZOZ Moto-Med ze skierowaniem ze Świętokrzyskiego Centrum Onkologii w celu wykonania pooperacyjnego obturatora protetycznego. W trakcie pobytu w szpitalu wykonano u pacjentki zabieg częściowej resekcji szczęki po stronie prawej z powodu zmiany o charakterze złośliwym – raka masywu szczękowo-sitowego.

W badaniu podmiotowym nie stwierdzono żadnych schorzeń przewlekłych. Zewnątrzustnie zaobserwowano niewielką asymetrię twarzy, spowodowaną zapadnięciem okolicy policzkowej prawej, a także zapadnięcie wargi górnej i bliznę zniekształcającą okolicę środkową wargi górnej i rynienkę podnosową.

W dniu zgłoszenia pacjentka była zaledwie kilka dni po zabiegu, w badaniu wewnątrzustnym stwierdzono świeżą ranę pozabiegową – ubytek tkanek obejmujący swym zasięgiem boczną część

Według raportu Krajowego Rejestru Nowotworów w Polsce w 2019 r. odnotowano niemal 171,2 tys. nowych zachorowań z czego 4 332 przypadki stanowiły nowotwory złośliwe wargi, jamy ustnej i gardła (1).

Prosthetic rehabilitation after partial maxilla resection – case report. Part 2

Praca recenzowana

Streszczenie
Nowotwory złośliwe jamy ustnej to istotny problem kliniczny. W pracy przedstawiono proces rehabilitacji protetycznej 63-letniej pacjentki, która zgłosiła się do poradni protetycznej po zabiegu częściowej resekcji szczęki.

Abstract
Oral malignant neoplasms are a significant clinical problem. The work presents the process of prosthetic rehabilitation of a 63-year-old patient who came to the prosthetic clinic after partial jaw resection.

Hasła indeksowe: rak jamy ustnej, proteza pooperacyjna, obturator

Key words: oral cancer, postoperative prosthesis, obturator

wyrostka zębodołowego wraz z guzem szczęki i znaczną część podniebienia twardego po stronie prawej. Taki zakres zabiegu skutkował wytworzeniem połączenia między jamą ustną i drogami oddechowymi. Pozostała część wyrostka była bezzębna. W łuku dolnym pacjentka miała tylko zęby przednie i użytkowała protezę osiadającą. Najpilniejszą potrzebą na tym etapie było zamknięcie otworu w podniebieniu, a przez to odtworzenie funkcji żucia, przełykania, mowy, a także osłonięcie gojącego się podłoża protetycznego i dróg oddechowych od drażniącego wpływu resztek pokarmowych. U pacjentki stwierdzono szczękościsk ograniczający otwarcie ust i bolesność uciskową tkanek w rejonie resekcji, co znacznie utrudniało wszelkie zabiegi.

Zadecydowano o wdrożeniu wczesnej fazy leczenia protetycznego w postaci akrylowej płyty podniebiennej z obturatorem i wałem nagryzowym. Aby zminimalizować ryzyko urazu gojących się tkanek przez twardy materiał akrylowy oraz polepszyć utrzymanie tymczasowego uzupełnienia protetycznego na podłożu, podścielono je elastycznym materiałem do biologicznej odnowy tkanek (tissue conditioner). Podścielenie wykonano metodą bezpośrednią w ustach pacjentki z zastosowaniem materiału Visco-gel (Dentsply Sirona) (ryc. 1a i 1b). Pacjentkę poinformowano o konieczności codziennej dezynfekcji uzupełnienia wodą utlenioną lub chlorheksydyną. Następnie pacjentka została poddana radioterapii i równolegle zgłaszała się na wyznaczone wizyty kontrolne, aby na bieżąco korygować i dostosowywać płytkę obturującą do zmieniających się warunków podłoża protetycznego. Jatrogenne skutki terapii uzupełniającej objawiały się w postaci kserostomii i zapalenia błony śluzowej, co powodowało większą skłonność do powstawania otarć, odleżyn i utrudniało gojenie (ryc. 2). Materiał podścielający był wielokrotnie wymieniany. Dodatkowo pacjentka stosowała płukanki nawilżające i przeciwbólowe.

Ryc. 1a, b. Akrylowa płyta podniebienna z obturatorem i wałem nagryzowym podścielona materiałem do biologicznej odnowy tkanek.

Ryc. 2. Stan podłoża protetycznego w trakcie radioterapii.

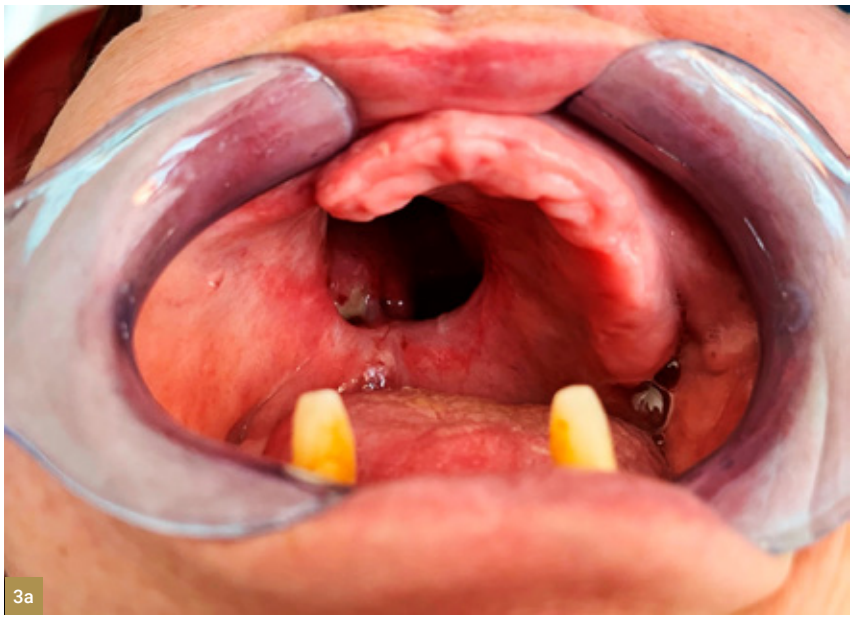

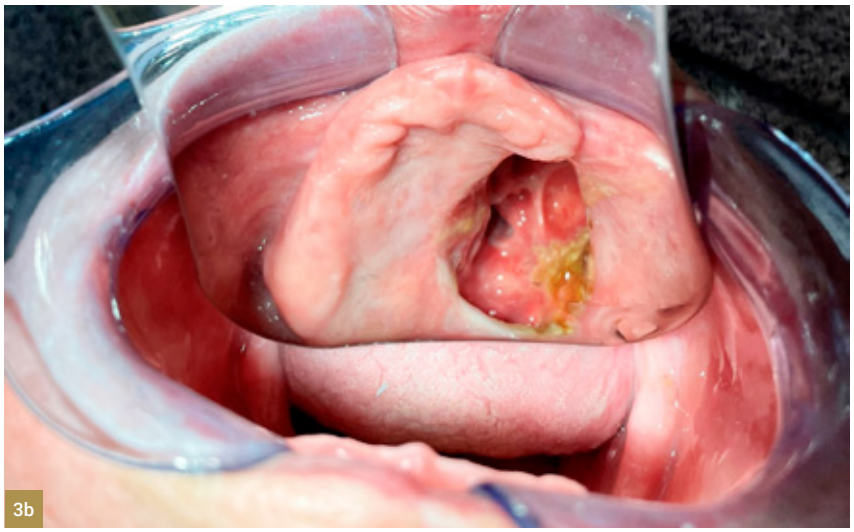

Ryc. 3a, b. Wygojone podłoże protetyczne.

Po 6 miesiącach od zabiegu badania kontrolne nie wykazały cech wznowy nowotworowej, a tkanki podłoża pooperacyjnego były całkowicie wygojone (ryc. 3a i 3b). Nie odnotowano zmian w badaniu stawów skroniowo-żuchwowych. Zakres ruchu żuchwy powrócił do normy. W porozumieniu z lekarzem prowadzącym i w uzgodnieniu z pacjentką postanowiono o wykonaniu długoczasowych uzupełnień protetycznych w postaci akrylowych protez osiadających – dolnej częściowej i górnej pooperacyjnej zaopatrzonej w obturator pusty otwarty (kielichowy), na stałe zespolony z płytą protezy. Z powodu zapalenia przyzębia, skutkującego ruchomością zębów – III stopień rozchwiania wg Kantorowicza – zęby sieczne w łuku dolnym zostały usunięte w osłonie antybiotykowej przed wykonaniem docelowych uzupełnień protetycznych.

Procedura wykonania protezy dolnej przebiegała standardowo. W przypadku protezy górnej postępowanie kliniczne wymagało pewnych modyfikacji. Na etapie wycisku anatomicznego wykonanego z użyciem łyżki standardowej i masy alginatowej należało zabezpieczyć ubytki i szczeliny pooperacyjne przed wnikaniem masy poprzez rozłożenie na powierzchni masy warstwy wilgotnej gazy. Można też zabezpieczać głębokie ubytki pozabiegowe, wprowadzając do nich jałowe tampony gazy na czas wykonania wycisku. Należy również pamiętać o tym, aby nie wywierać zbyt mocnego ucisku na poresekcyjne podłoże w trakcie pobierania wycisku (ryc. 4).

Na podstawie wycisku wstępnego pracownia techniczna wykonała łyżkę indywidualną z szybkopolimeru. Podczas dostosowywania akrylowej łyżki indywidualnej kluczowa jest dokładna wzrokowa i palpacyjna ocena podłoża w celu zidentyfikowania wszelkich zrostów, blizn i zniekształceń, które mogą ograniczać przestrzeń dla przyszłych protez. Pozwala to na wstępne przewidywanie zarysu planowanej protezy i ułatwia prawidłowe skorygowanie łyżki indywidualnej. W związku z dużą deformacją podłoża i istniejącym połączeniem ustno-zatokowym uniemożliwiającym przyssanie łyżki do podłoża możliwość wykonania testów Herbsta była ograniczona. Wykonano zatem wycisk czynnościowy bierny polegający na naciąganiu i masowaniu warg i policzków pacjenta przez lekarza. Aby maksymalnie wykorzystać kształt podłoża, w pierwszej kolejności ukształtowano pobrzeża z wykorzystaniem masy silikonowej Function (Bisico) o dużej gęstości – putty body. Jako drugą warstwę zastosowano masę silikonową Stomaflex (SpofaDental) o małej gęstości – light body. Następnie dopełniono wycisk kolejną warstwą tej samej masy, aplikując tylko w okolicy planowanego obturatora, żeby dokładnie odwzorować ten rejon (ryc. 5). Podczas wycisku czynnościowego zabezpieczono szczeliny pooperacyjnyne sterylnymi tamponami gazy.

Ryc. 4. Wycisk anatomiczny wykonany masą alginatową na łyżce standardowej.



Ryc. 5. Wycisk czynnościowy wykonany masami silikonowymi na łyżce indywidualnej.

Ryc. 6a, b. Proteza całkowita górna z obturatorem kielichowym.

Ryc. 7. Gotowe protezy: całkowita górna i częściowa dolna.

Ryc. 8. Widok zewnątrzustny po przeprowadzonej rehabilitacji protetycznej.

Na podstawie wycisku pracownia przygotowała modele robocze i wzorniki zwarciowe. Woskowe wzorniki stabilnie opierały się na podłożu, co umożliwiło zarejestrowanie zwarcia centralnego. Wraz z pacjentką dobrano kolor sztucznych zębów.

Etap przymiarki próbnych protez nie wymagał modyfikacji standardowego postępowania.

Podczas oddania protezy dokonano wstępnej korekty i szczegółowo omówiono z pacjentką dalsze zalecenia i plan wizyt kontrolnych. Podkreślono konieczność zachowania reżimu higienicznego i profilaktyki fluorowej pozostałego uzębienia (ryc. 6 i 7).

Pomimo niekorzystnych warunków podłoża protetycznego udało się w tym przypadku osiągnąć satysfakcjonujący pacjentkę efekt funkcjonalny i estetyczny, co znacznie poprawiło jej samopoczucie i umożliwiło powrót do funkcjonowania w społeczeństwie (ryc. 8). Pacjentka pozostaje pod stałą kontrolą Poradni Protetycznej.

Dyskusja

U pacjentów po zabiegach chirurgicznych, z dużą dynamiką tkanek podłoża protetycznego wykonuje się częste podścielenia uzupełnień protetycznych użytkowanych w okresie gojenia.

Podścielenie protez pooperacyjnych jest bardzo istotne i przynosi liczne korzyści:

A. uszczelnia protezę i polepsza jej utrzymanie na podłożu, eliminuje niezrozumiałą mowę „nosową";
B. chroni tkanki przed urazem mechanicznym;
C. zapewnia korzystniejszy rozkład sił żucia na poresekcyjne podłoże;
D. przyspiesza proces adaptacji pacjenta do nowego uzupełnienia.

Aktualnie dostępne materiały do podścieleń można podzielić na trzy grupy: materiały akrylowe wyścielające, materiały silikonowe oraz materiały wyścielające będące w fazie doświadczeń klinicznych. Za najlepsze uznaje się materiały miękkie z grupy silikonów, ponieważ cechują się trwałą elastycznością. Ich wadą jest natomiast nietrwałość połączenia z akrylową płytą protezy, co próbuje się poprawić przez zastosowanie specjalnych klejów – silanów. Materiały do podścieleń dość szybko tracą swe pierwotne właściwości w środowisku jamy ustnej i po kontakcie z czynnikami abrazyjnymi w postaci preparatów do czyszczenia i dezynfekcji. Utrata gładkości powierzchni sprzyja kolonizacji protez oraz jam pooperacyjnych przez drobnoustroje, co grozi infekcją ogólnoustrojową. Wymienione wady tych materiałów powodują konieczność ich wielokrotnej wymiany i tymczasowe zastosowanie (6).

U pacjentów po zabiegach operacyjnych istnieje również możliwość zastosowania protez opartych na implantach.

Ryzyko powikłań związane z zaburzeniami w ukrwieniu kości po radioterapii jest zwiększone, niemniej można je zminimalizować przy zachowaniu obostrzeń takich jak:

A. niewykonywanie zabiegów przygotowawczych w postaci augumentacji kości i podnoszenia dna zatoki szczękowej;
B. odstęp 12 miesięcy między ostatnią sesją naświetlania a implantacją;
C. zredukowanie liczby implantów do koniecznego minimum;
D. zastosowanie bezpłatowej techniki implantacji z użyciem szablonu chirurgicznego i nawigacji;
E. wszczepienie implantu w odległości minimum 1 cm od granicy cięcia chirurgicznego wykonanego w obrębie tkanki kostnej podczas zabiegu usunięcia nowotworu (7);
F. okołozabiegowa długoterminowa profilaktyka antybiotykowa (7 dni przed zabiegiem implantacji i 7 dni po zabiegu) (8).

Przy bardzo rozległych ubytkach obu kości szczęk można rozważyć wprowadzenie implantów zygomatycznych w kości jarzmowe (9). Zastosowanie implantów zębowych może znacznie poprawić retencję i stabilizację protez w trudnych warunkach, natomiast jest to rozwiązanie wymagające wydłużonego w czasie postępowania i większej liczby wizyt, na co nie zawsze zezwala stan ogólny pacjenta. Ponadto wiąże się to z dość wysokimi kosztami i wielu pacjentów nie decyduje się na tę możliwość leczenia ze względu na ograniczenia finansowe.

Podsumowanie

Rehabilitacja protetyczna pacjentów onkologicznych po zabiegach resekcyjnych w obrębie części twarzowej czaszki to proces wieloetapowy i trudny ze względu na ograniczoną wydolność pola protetycznego i ogólne osłabienie całego organizmu spowodowane chorobą rozrostową i jatrogennymi czynnikami leczenia uzupełniającego. W przypadkach kiedy mamy do czynienia z pooperacyjnym ubytkiem tkanek stwarzającym niefizjologiczne połączenie między jamą ustną a drogami oddechowymi, skuteczną metodą rehabilitacji są protezy zaopatrzone w obturator. Każdy przypadek należy rozważyć indywidualnie i wybrać optymalne rozwiązanie, a przy wykonywaniu procedur uwzględnić szczególne zalecenia dla tej grupy pacjentów, co pomoże zminimalizować ryzyko powikłań i przyspieszy adaptację do nowych protez.

Ważne, aby w ramach profilaktyki lekarze dentyści zachowywali wzmożoną czujność onkologiczną i uświadamiali pacjentów, że palenie tytoniu, przewlekłe spożywanie wysokoprocentowego alkoholu oraz urazy

mechaniczne przy jednoczesnej złej higienie jamy ustnej to najczęstsze czynniki predysponujące do wystąpienia raka jamy ustnej.

Ważne, aby w ramach profilaktyki lekarze dentyści zachowywali wzmożoną czujność onkologiczną i uświadamiali pacjentów, że palenie tytoniu, przewlekłe spożywanie wysokoprocentowego alkoholu oraz urazy mechaniczne przy jednoczesnej złej higienie jamy ustnej to najczęstsze czynniki predysponujące do wystąpienia raka jamy ustnej.

Ewa Nartowska

Absolwentka kierunku lekarsko-dentystycznego Uniwersytetu Medycznego w Lublinie w 2014 r. Aktualnie w trakcie specjalizacji z protetyki stomatologicznej. Członek Polskiego Towarzystwa Stomatologicznego.

Kierownik specjalizacji: lek. dent. Oskar Kukułka

Poradnia Protetyki Stomatologicznej SNZOZ Moto-Med Kielce

Piśmiennictwo

1. Wojciechowska U, Didkowska J. Zachorowania i zgony na nowotwory złośliwe w Polsce. Krajowy Rejestr Nowotworów. Narodowy Instytut Onkologii im. Marii Skłodowskiej-Curie – Państwowy Instytut Badawczy. Online: http://onkologia.org.pl/raporty/ [dostęp: 27.06.2022].
2. Jankowska M, Starzyńska A. Nowotwory złośliwe jamy ustnej – charakterystyka, diagnostyka, postępowanie. Forum Medycyny Rodzinnej. 2016; 10(5): 254-262.
3. Carr AB, Brown DT. Ruchome protezy częściowe. Wrocław: Elsevier Urban & Partner; 2012, 313-334.
4. Spiechowicz E. Protetyka stomatologiczna. Warszawa: Wydawnictwo Lekarskie PZWL; 2008, 576-587.
5. Juszczyszyn KZ, Roski D. Konwersja termoformowalnego obturatora jako forma bezpośredniej naprawy protezy pooperacyjnej – opis przypadku. Protet Stomatol. 2020; 70(3): 321-325.
6. Szalewski L, Bożyk A, Michalczewski G i wsp. Rehabilitacja protetyczna po zabiegach resekcyjnych. Mag Stomatol. 2013; 11: 30-33.
7. Maślak-Bereś M, Loster J.E. Postępowanie kliniczne podczas leczenia protetycznego pacjentów z ubytkami tkanek w obrębie jamy ustnej i twarzy. Protet Stomatol. 2019; 69(3): 322-331.
8. Rolski D. Rehabilitacja implantoprotetyczna po leczeniu chirurgicznym, rekonstrukcji, radioterapii i chemioterapii pacjenta z mięsakiem żuchwy – opis przypadku. Protet Stomatol. 2021; 71(2): 177-184.
9. Kryst L. Chirurgia szczękowo-twarzowa. Warszawa: Wydawnictwo Lekarskie PZWL; 2009; 614-648.